

**ИЗМЕНЧИВОСТЬ СВОДА  
ЧЕРЕПА СЕВЕРНОГО БЕЛОГРУДОГО ЕЖА  
(*ERINACEUS CONCOLOR ROUMANICUS*)  
ПРИ ОТСУТСТВИИ БРЕГМАТИЧЕСКОЙ КОСТИ**

**А.А. САВАРИН**

*Гомельский государственный университет им. Ф. Скорины,  
г. Гомель, Республика Беларусь, a\_savarin@mail.ru*

**Введение.** Северный белогрудый еж (*Erinaceus concolor roumanicus* Barrett–Hamilton, 1900) (автор придерживается точки зрения о подвидовом статусе группы «roumanicus» [1, с. 73]) – единственный представитель семейства Eginaceidae на территории Беларуси. Многолетние системные исследования морфо–анатомических особенностей черепа особей данного подвида выявили целый комплекс патологий [2]. Наибольший теоретический и практический интерес представляет познание этиологии патоморфологических изменений мозгового отдела в черепе ежей. Среди важнейших факторов, влияющих на развитие патофизиологических процессов в нейрокраниуме, – возрастание инфицированности паразитирующих на зверьках эктопаразитов (прежде всего, иксодовых клещей) и неблагоприятные условия зимовки. Хронические патофизиологические процессы в центральной нервной системе вызваны инфекциями различной биологической природы [3], однако основными заболеваниями, передающимися клещами и поражающими ЦНС, являются клещевой энцефалит и клещевой боррелиоз [4]. Так, с 1996 г. по 2012 г. заболеваемость лайм–боррелиозом в Беларуси выросла более чем в 15 раз [5, с. 54]. Высокпатогенные штаммы вируса клещевого энцефалита выделены в Гомельской и Брестской областях [6, с. 25].

Одними из диагностических признаков патофизиологических процессов, происходящих в ЦНС и черепе, являются длительное функционирование добавочных костей в области брегмы и их размеры [7, 8]. В серии работ автора показано, что у особей северного белогрудого ежа (с территории Беларуси) в постнатальный период брегматическая кость формируется под воздействием патофизиологических процессов в нейрокраниуме, и поэтому частота ее встречаемости не является одним из видовых (подвидовых) признаков у ежей. Эту wormиевую кость нельзя рассматривать и как атавизм [9]. Вместе с тем, кость переднего родничка – естественная структура черепа ежей, регулирующая сложные функциональные связи элементов данного органа. Как динамичный элемент нейрокраниума брегматическая кость не только «сшивает» швы мозгового отдела, но и регулирует внутричерепное давление.

У ежей, обитающих на территории Беларуси, частота встречаемости брегматической кости составляет около 90 %. Однако ежи на протяжении всей жизни подвергаются воздействию патогенных факторов. В этой связи возникает логичный вопрос: почему не у всех взрослых особей сохраняется брегматическая кость с наружной стороны черепа? Данное противоречие объясняется не только индивидуальностью иммунитета особей, но и возможностью компенсационных процессов в нейрокраниуме.

Цель работы – показать пути (способы) сохранения высокой подвижности костей свода черепа при раннем закрытии кости переднего родничка. Известно, что адаптивно–приспособительные изменения в черепе, происходящие под воздействием патофизиологических процессов, могут быть разнообразны.

**Методика и объекты исследования.** Материалом для анализа послужил коллекционный фонд черепов особей северного белогрудого ежа, созданный автором в ходе выполнения диссертационного исследования. Из коллекции были отобраны черепа (n = 30) взрослых (зимовавших) особей с отсутствием брегматической кости и вздутием (расширением и истончением) лобных костей. Вздутие лобных костей и их истончение – показатели степени развития и потенциальной опасности патофизиологических процессов. Истончение костной ткани определялось путем измерения толщины свода при разборке (разломе) черепа.

Методика диагностики патологий у ежей подробно изложена, в основе которой – выявление функциональных взаимосвязей между развитием отдельных частей черепа с последующей оценкой потенциальной опасности зарегистрированных изменений [2]. В мозговом отделе в «норме» не должны выявляться истончение костной ткани, расхождение швов, перфорация и др.

Автором создан фотоархив, отражающий особенности строения различных частей черепа у особей северного белогрудого ежа.

Для изучения морфо–анатомических особенностей свода использовали ручные 16<sup>x</sup>, 30<sup>x</sup> лупы с подсветкой. Важнейшим методом исследования являлась макросъемка с последующим применением графического редактора.

Возраст ежей определяли по комплексу признаков: дате поимки, размерам тела, степени стачивания зубов, промерам черепа, развитию половых органов и др.

**Результаты и их обсуждение.** В черепах взрослых особей при отсутствии (вследствие облитерации) с наружной стороны брегматической кости выявлены морфо–анатомические изменения (по сравнению с «нормой») как с наружной, так и с внутренней (мозговой) стороны.

*Изменения с наружной (facies externa) стороны.*

Значительное петлеобразное искривление лобного шва. Округлые искривления лобного шва (до 1,5 мм глубины, рис. 1, 1) могут наблюдаться даже при сильной облитерации венечного шва (рис. 1, 2). При этом лобный шов явственно расширен, но без участков расхождения.

Такое искривление шва усиливает механическую прочность свода при патофизиологическом морфогенезе черепа. Облитерация швов доказывает ремиссию (затухание) патофизиологических процессов.

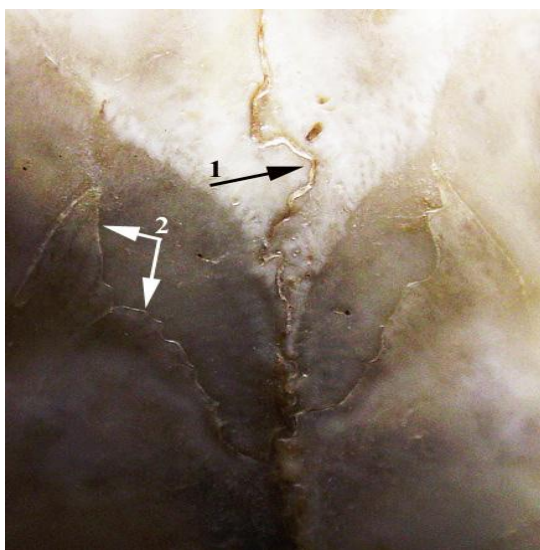


Рисунок 1 – Свод черепа с петлеобразным искривлением лобного шва (1) при значительной облитерации венечного шва (2)

Расхождение лобного шва. В черепах с расхождением лобного шва (рис. 2, 1) сагиттальный шов извилист (рис 2, 2), венечный шов напряжен (рис. 2, 3).

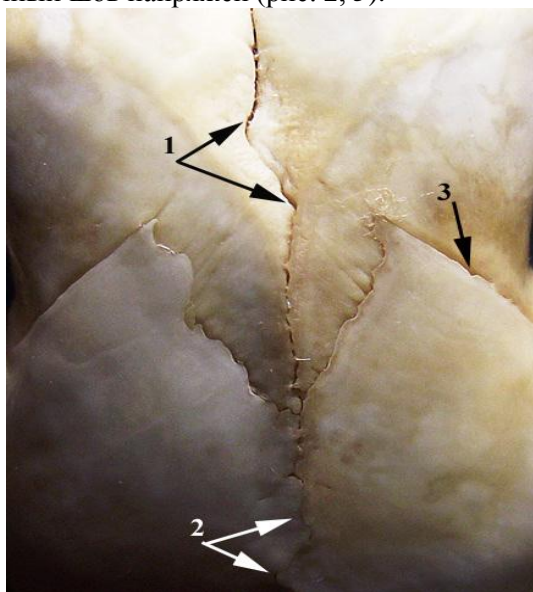


Рисунок 2 – Свод черепа с расхождением лобного шва (обозначения в тексте)

Расхождение лобного шва может происходить на участке длиной 5 мм и даже более. Данный факт свидетельствует об обострении патофизиологических процессов в нейрокраниуме.

Формирование добавочных шовных (*ossa suturalia*) костей у лобного шва. Шовная кость (рис. 3, 1) имеет вытянутую (вдоль лобного шва) форму, с округлыми языкообразными расширениями («замок»), усиливающими сцепление с прилегающими костями. При этом лобный и сагиттальный (рис. 3, 2) швы – извилистые, заходящие то на левую, то на правую половины свода. Венечный шов напряжен, с участками расширения (рис. 3, 3). В этом же черепе на сагиттальном шве выявлен участок расхождения около 6 мм длины.

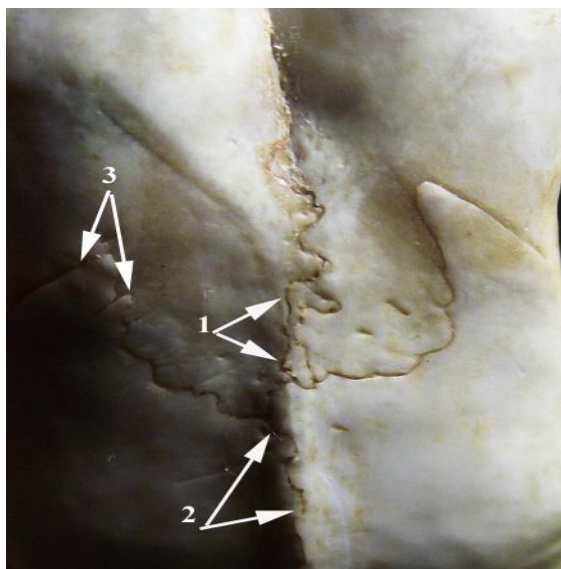


Рисунок 3 – Свод черепа с добавочной шовной костью (обозначения в тексте)

Отсутствие облитерации швов и их напряженность при сохранении добавочных костей в области брегмы – достоверный признак нарастающего внутричерепного давления.

Изменения с внутренней (*facies interna*) стороны.

Расхождение лобного и сагиттального швов. В области брегмы участок расхождения двух указанных швов может составлять 1–1,5 мм (рис. 4, 4). При этом лобная кость имеет языкоподобный вырост, заходящий на теменную кость (рис. 4, 5). Обычно такие участки сцепления накладывающихся друг на друга (чешуйчатых) костей – зубчатой формы. Лобный и сагиттальный швы (рис. 4, 1 и 3 соответственно) извилисты. Венечный шов (рис. 4, 2) явственно расширен, что согласуется с истончением лобных костей (вследствие внутричерепной гипертензии).

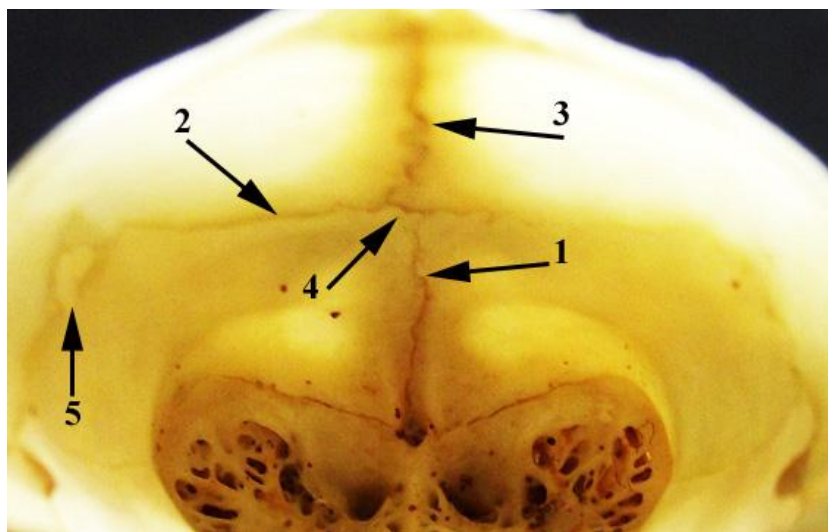
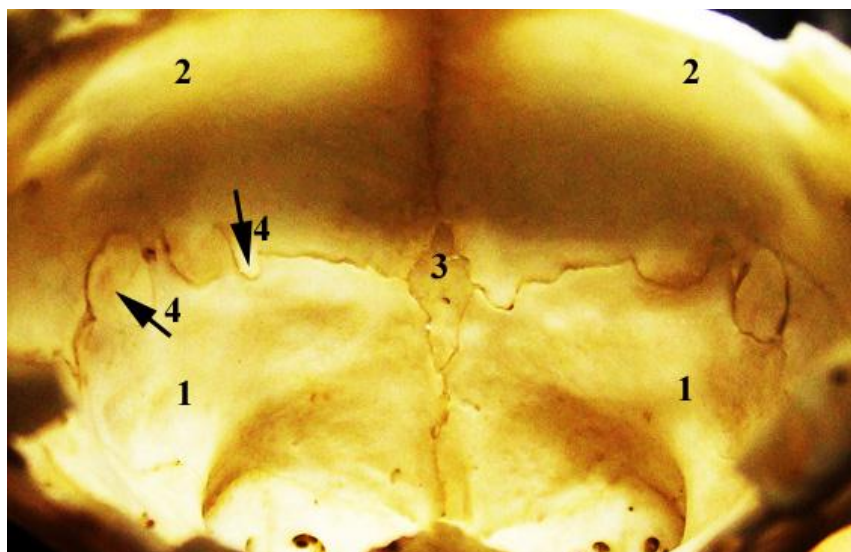


Рисунок 4 – Внутренняя поверхность свода при расхождении лобного и сагиттального швов (обозначения в тексте)

Формирование множественных зон сцепления лобных и теменных костей. Шов между лобными и теменными костями (рис. 5, 1 и 5, 2) расширен. Для усиления сцепления костей на двух сторонах свода образованы разнонаправленные языкообразные выросты (рис. 5, 4, указано направление формирования выростов).



**Рисунок 5 – Внутренняя поверхность свода с множественными зонами сцепления (обозначения в тексте)**

При этом с внутренней стороны сохранена брегматическая кость «стандартной» ромбической формы (рис. 5, 3) (у новорожденных ежей передний родничок имеет типичную ромбическую форму).

В таком черепе венечный шов на всем своем протяжении имеет извилисто–зубчатую форму.

Приведенные примеры позволяют сделать главные выводы:

– морфо–анатомические изменения в своде черепа, наблюдаемые при раннем закрытии (ее отсутствии) брегматической кости, направлены, прежде всего, на формирование дополнительных участков (поверхностей) сцепления костей вследствие их расхождения (искривление швов, рост языкообразных расширений, создание дополнительных точек окостенения). Указанные изменения подтверждают и высокую динамичность структурных элементов свода;

– напряженность и расхождение швов указывают на то, что *само отсутствие брегматической кости с наружной стороны не является признаком, свидетельствующим на затухание (ремиссию) патофизиологических процессов в нейрокраниуме.*

Кроме того, указанные факты подтверждают важность и диагностическую ценность изучения морфо–анатомических особенностей внутренней стороны свода черепа [10].

В заключение необходимо обратить особое внимание на следующее обстоятельство. Нами был проведен предварительный анализ частот встречаемости некоторых форм патологий у ежей, обитающих на территории Беларуси и Азербайджана [11]. У ежей с территории Беларуси сильное истончение лобных костей обнаруживается в 10 раз чаще, что подтверждает мощное воздействие патогенных факторов на популяции зверьков. Полученные результаты указывают на актуальность и целесообразность микробиологических исследований обитающих на территории Беларуси ежей. Для решения данной проблемы необходимо сотрудничество специалистов различных профилей.

### **Литература**

1. Зайцев, М.В. Млекопитающие фауны России и сопредельных территорий: насекомоядные / М.В. Зайцев, Л.Л. Войта, Б.И. Шефтель. – СПб : Наука, 2014. – 391 с.
2. Саварин, А.А. Патологии черепа северного белогрудого ежа (*Epinaceus concolor roumanicus*), обитающего на территории Беларуси / А.А. Саварин. – Гомель : БелГУТ, 2015. – 190 с.
3. Хронические нейроинфекции / Под ред. И.А. Завалишина, Н.Н. Спирина, А.Н. Бойко. – М. : ГЭОТАР–Медиа, 2011. – 560 с.
4. Основные клинические проявления смешанной клещевой энцефалит–боррелиозной инфекции у взрослых / А. Субботин [и др.] // Врач. – 2011. – № 13. – С. 62–64.

5. Эпидемиологические аспекты болезни Лайма в Припятском Полесье / Л.С. Цвирко [и др.] // Веснік Палескага дзяржаўнага ўніверсітэта. Серыя прыродазнаўчых навук. – 2013. – № 1. – С. 54–59.
6. Зараженность иксодовых клещей (*Ixodes ricinus* и *Dermacentor reticularis*) вирусом клещевого энцефалита в Белорусском Полесье / Т.И. Самойлова [и др.] // Веснік Палескага дзяржаўнага ўніверсітэта. Серыя прыродазнаўчых навук. – 2014. – № 1. – С. 23–27.
7. Kiesler, J. The Abnormal Fontanel / J. Kiesler, R. Ricer // *American family physician*. – 2003. – Vol. 67, № 12. – P. 2547–2552.
8. Pekcevik, Y. Three-dimensional CT imaging in pediatric calvarial pathologies / Y. Pekcevik, E. Hasbay, R. Pekcevik // *Diagnostic and Interventional Radiology*. – 2013. – Vol. 19, Is. 6. – P. 488–494.
9. Саварин, А.А. Об изменчивости брегматической в черепе северного белогрудого ежа (*Erinaceus concolor roumanicus*) с территории Беларуси / А.А. Саварин // *Экосистемы*. – 2013. – № 8 (27). – С. 114–122.
10. Саварин, А.А. О морфологии внутренней поверхности свода черепа северного белогрудого ежа (*Erinaceus concolor roumanicus* Barrett–Hamilton, 1900) с территории Беларуси / А. А. Саварин // *Известия Смоленского государственного университета*. – 2012. – №. 3(19). – С.273–281.
11. Savarin, A.A. The skull pathologies in hedgehogs (*Erinaceidae*, *Lipotyphla*) inhabiting the territories of Belarus and Azerbaijan / A.A. Savarin, N.A. Gasanov // *Біологія тварин*. – 2015. – Т. 17. №. 2. – С. 133–139.

**VARIATION OF A SKULL OF NORTHERN WHITE-BREASTED HEDGEHOG  
(*ERINACEUS CONCOLOR ROUMANICUS*)  
WITHOUT BREGMATIC BONE**

**A.A. SAVARIN**

***Summary***

Variation of a skull without bregmatic bone in the calvaria. Found morpho-anatomic changes are for forming additional coupling parts (surfaces) of the bones because of its' divergention (sutures' curvatures, growth of tongue-like dilatations, creation of additional ossification points).

*Статья поступила 16 сентября 2016г.*